

2026年度名古屋大学大学院生命農学研究科博士前期課程入学試験

受験 専門科目名	動物形態学	この科目について ( 1 )枚のうち( 1 )枚目
-------------	-------	------------------------------

問題 以下から8つを選んで答えなさい。

1. 真核生物の核を透過型電子顕微鏡で観察すると、電子密度の違いによって大きく二つの領域に分けられる。この二つの領域の違いを説明しなさい。
2. 哺乳類のボディプランの階層構造について、各階層を明示しながら説明しなさい。
3. 上皮を定義し、形態学的に分類しなさい。
4. 血液の有形成分について分類し、その成分の役割について説明しなさい。
5. 哺乳類の局所リンパ循環およびリンパ管系を通じた全身性のリンパ流路について、マクロおよびミクロ形態学の観点から説明しなさい。
6. 哺乳類の椎骨について、動物種差に言及しながら説明しなさい。
7. 哺乳類の脳神経について説明しなさい。
8. 肝臓を形態学的に説明しなさい。
9. 気管支樹を形態学的に説明しなさい。
10. 消化管の基本的な層構造について説明しなさい。

**2026年度名古屋大学大学院生命農学研究科博士前期課程入学試験  
解答例及び出題意図**

専門科目名	動物形態学
-------	-------

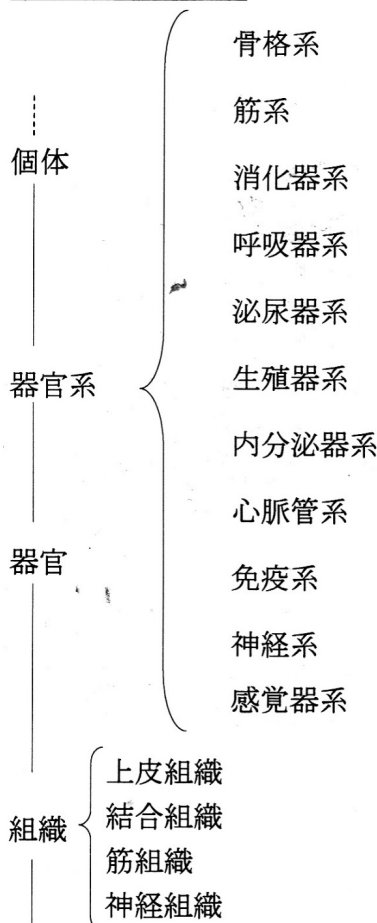
1. 出題意図：ミクロ形態学の専門知識を問う

解答例：真核生物の核には、電子密度の高い暗調な領域と電子密度の低い明調な領域が観察される。明調な領域は主に正染色質に、暗調な領域は主に異染色質に対応する。染色質すなわちクロマチンは、DNA とヒストンなど核タンパク質で構成されている。クロマチンは、その一部が強く凝縮している部分と、RNA ポリメラーゼ等転写に関わるタンパク質が接近しやすいように比較的凝縮度の低い部分が存在する。すなわち、後者の部分が主に正染色質に相当する。従って、正染色質では一般的に転写活性が高い。一方、凝縮した異染色質では、比較的転写因子等がDNA にアクセスすることが難しく、転写活性が低い傾向にある。

2. 出題意図：哺乳類の構造をミクロからマクロまで段階的に理解しているかを測る

解答例：哺乳類の体は、細胞から個体まで、以下の一連の階層的構造をとっている。それぞれの階層が段階的に統合されることにより高次構造を形成する。

動物の体のつくり



組織とは、特定の細胞が集合体（多細胞）となったものであり、それにより固有の機能を発揮する。

細胞：核・細胞質（ミトコンドリア・ゴルジ装置・小胞体・…）

### 3. 出題意図：ミクロ形態学の専門知識を問う

解答例：上皮とは、主に体の外表面および内表面を覆う細胞層のことである。上皮は細胞層が1層の単層上皮、2層あるいはそれ以上の重層上皮、核の位置が一定しないために見かけ上、2層以上にみえる偽重層上皮に分類される。

単層上皮は上皮細胞の形から、扁平な細胞からなる単層扁平上皮、背の高い円柱状の細胞からなる単層円柱上皮、背が低く立方体をした細胞からなる単層立方上皮に分類される。単層扁平上皮は血管内皮や漿膜上皮などに、単層円柱上皮は胃や腸、子宮の粘膜上皮に、単層立方上皮は甲状腺の小胞上皮や尿細管の一部に見られる。

重層上皮は最外層の細胞の形によって、外層の細胞が扁平な形態を示す重層扁平上皮、最外層の細胞が立方状の細胞からなる重層立方上皮、最外層の細胞が円柱状の細胞からなる重層円柱上皮に分類される。重層扁平上皮は皮膚の表皮や（角化）、口腔、食道などの粘膜上皮に（非角化）、重層円柱上皮と重層立方上皮は外分泌腺の比較的太い導管に見られる。

偽重層上皮は上皮の表面に達する背の高い細胞と基底側に存在する背の低い細胞があり、核の位置が一定しないために見かけ上、2層以上に見えるが、すべての細胞が基底膜に接しているので、実際は単層である。偽重層上皮は気道の粘膜上皮に見られる。移行上皮は器官の収縮と伸展の状態に応じて上皮の高さが変化する上皮で、尿管や膀胱など、尿路の粘膜上皮に見られる。

### 4. 出題意図：ミクロ形態学の専門知識を問う

解答例：赤血球：哺乳類では両側の中央が陥凹した円盤状の細胞で、無核である。形質膜とその直下の細胞骨格、ヘモグロビン、解糖系酵素から構成される。

白血球：有核の細胞で、血管内から外へ漏出して組織中に進入し有害な物質や病原菌から生体を守る役割を果たす。白血球は単一の細胞でなく、赤血球と血小板を除く血液細胞の総称であり、細胞質に明瞭な特殊顆粒を持つかどうかにより、顆粒白血球と無顆粒白血球に分類される。

#### 顆粒白血球

好中球：2～5葉の分葉核をもち、細胞質には中性染色性を示す特殊顆粒を含む。炎症の初期に動員され、貪食機能を持つ。

好酸球：2葉の核を持ち、エオジン好性の特殊顆粒を含む。上皮下の結合組織に侵入し、寄生虫侵襲の抑制、炎症の進行などの調節に主要な役割を演ずる。

好塩基球：核は不規則な形状で塩基好性の特殊顆粒を有する。IgE受容体を細胞表面に発現し、抗体が結合して活性化されるとヒスタミンを放出してアレルギー反応を起こす。

#### 無顆粒白血球

リンパ球：細胞質が薄い小型リンパ球と細胞質が豊富な大型リンパ球が存在する。機能的には細胞性免疫を担うTリンパ球（T細胞）、抗体産生に働くBリンパ球（B細胞）に分けられる。

単球：大型の血液細胞で、結合組織に侵入してマクロファージになる。マクロファージは組織内で長期間生存し、貪食作用に加えて抗原提示などの機能も担う。

血小板：骨髄で巨核球の細胞質が分断されて形成されるので、細胞の断片である。傷口に集まり血栓の形成に関与する。

### 5. 出題意図：循環器系を体系的に理解しているかを測る

解答例：心臓から出た血液は、大動脈、小動脈、細動脈を経て毛細血管へ入る。中枢神経では血液脳関門を形成する特殊な連続性毛細血管がみられ、その他の多くの組織でも連続性毛細血管が認められる。また、小腸、内分泌腺、腎糸球体などの物質交換が盛んな特定の器官において、有窓性毛細血管が認められる。毛細血管では一般に、物質の拡散や濾過・再吸収を通じて、血液と組織との間で双方向的な物質交換が行われる。組織の液体成分は組織液と呼ばれ、結合組織要素の一つである。毛細血管を通過した血液は、静脈へ入り心臓へ戻る。一方、リンパ管系は一方方向性の流路であり、その起始部は盲端となった毛細リンパ管である。組織液が毛細リンパ管から

吸収されると、リンパ管内では細胞成分として主にリンパ球を含むリンパとなる。毛細リンパ管は心臓に向けて次第に合流して太さを増し、より太い集合リンパ管となる。リンパは、輸入リンパ管を通じてリンパ節へ入り、辺縁洞を経て輸出リンパ管としてリンパ節を出る。多くの動物では、後肢からのリンパは、いくつかのリンパ節を経たのち、乳び槽へ流入する。乳び槽は胸管の起始部にあたる拡張部であり、胸管は上行して、大静脈に合流する静脈に開口し（開口部については動物種差あり）、リンパは最終的に血液と合流する。

## 6. 出題意図：マクロ形態学の専門知識を問う

解答例：哺乳類における椎骨を、特に、産業動物であるウシ、ヤギ、ブタに言及して説明する。

### 1. 頸椎 (Cervical Vertebrae: C)

全ての哺乳類は、例外はあるが原則として7個の頸椎を持つ。これは極めて安定した形質であり、ウシ、ヤギ、ブタにおいても例外なく、環椎 (C1) から軸椎 (C2) を含む7個の頸椎が確認される。

### 2. 胸椎 (Thoracic Vertebrae: T)

胸椎は肋骨と関節を形成する椎骨であり、その数は種の胸郭の長さに対応する。ウシ、ヤギでは13個の胸椎が一般的で、ブタでは品種によって変動があり13-16個程度である。

### 3. 腰椎 (Lumbar Vertebrae: L)

腰椎は肋骨と関節しない、仙椎に至る椎骨である。その数は種によって変動が見られる。

(ウシ：一般的に6個の腰椎が確認される。ヤギ：一般的に6個の腰椎を有するとされる。ブタ：一般的に6~7個の腰椎を有するとされる。)

### 4. 仙椎 (Sacral Vertebrae: S)

仙椎は骨盤の仙骨 (sacrum) を構成するために互いに融合した椎骨である。ウシ：5個の仙椎が融合し、仙骨を形成する。ヤギ：4個の仙椎が融合する。ブタ：4個の仙椎が融合する。

### 5. 尾椎 (Caudal Vertebrae: Cy)

尾椎は脊柱の最も尾側に位置し、その数は種間だけでなく、同一種内、特に家畜動物の品種間で大きな多様性を示す。

## 7. 出題意図：マクロ形態学の専門知識を問う

解答例：哺乳類の脳神経は、脳または脳幹から直接発出し、頭部、頸部、および一部の内臓器官を支配する末梢神経である。各脳神経の支配領域・機能は以下の通りである。

### I. 嗅神経

支配領域：嗅上皮。知覚性。

### II. 視神経

支配領域：網膜。知覚性。

### III. 動眼神経

支配領域：

運動性：上直筋、下直筋、内側直筋、下斜筋（眼球運動筋）、上眼瞼挙筋（上まぶたの挙上）。

副交感性：毛様体筋（水晶体の厚さを調節）、瞳孔括約筋（瞳孔の収縮）。

### IV. 滑車神経

支配領域：上斜筋（眼球運動筋）。運動性。

### V. 三叉神経

三叉神経は、顔面の主要な感覚と咀嚼筋の運動を司る混合神経であり、以下の3つの主要な枝に分かれる。

#### V1. 眼神経

支配領域：眼窩、眼球、鼻腔の一部、前額部、上眼瞼、鼻背部の皮膚。知覚性。

#### V2. 上顎神経

支配領域：上顎歯、上唇、頬骨部、鼻腔、口蓋の粘膜、顔面中央部の皮膚。知覚性。

#### V3. 下顎神経

支配領域：

運動性：咀嚼筋（咬筋、側頭筋、内側翼突筋、外側翼突筋など）。

知覚性：下顎歯、下唇、舌の前2/3の一般感覚、耳介、側頭部の皮膚。

#### VI. 外転神経

支配領域：外側直筋など。運動性。

#### VII. 顔面神経

支配領域：

運動性：表情筋（顔面の運動）、アブミ骨筋（耳小骨）。

知覚性：舌の前2/3の味覚（鼓索神経を介して）。

副交感性：涙腺、顎下腺、舌下腺（唾液腺の一部）からの分泌。

VIII. 内耳神経 内耳神経は、聴覚と平衡感覚を司る2つの主要な部分から構成される。

蝸牛神経

支配領域：蝸牛。知覚性。

前庭神経

支配領域：半規管、卵形嚢、球形嚢（平衡感覚受容器）。知覚性。

#### IX. 舌咽神経

支配領域：

運動性：茎突咽頭筋（咽頭の一部）。

知覚性：舌の後1/3の味覚および一般感覚、中耳、咽頭、扁桃。

副交感性：耳下腺

#### X. 迷走神経

支配領域：

運動性：咽頭筋（嚥下）、喉頭筋（発声）。

知覚性：咽頭、喉頭、食道、胸部・腹部内臓からの一般感覚および化学受容器・圧受容器からの情報。

副交感性：心臓、気管支、肺、食道、胃、小腸、大腸（横行結腸まで）の平滑筋および腺の機能調節。

#### XI. 副神経

支配領域：胸鎖乳突筋、僧帽筋。運動性。

#### XII. 舌下神経

支配領域：舌筋。運動性。

### 8. 出題意図：マクロおよびミクロ形態学の専門知識を問う

解答例：肝臓は六角柱状の肝小葉から構成され、その中心には中心静脈が走っている。六角柱の隅には三つの管、すなわち肝動脈から分岐した小葉間動脈、門脈から分岐した小葉間静脈、小葉間胆管が組になって走るので、それらを肝三つ組と呼ぶ。肝臓への血液供給は、酸素を多く含んだ動脈血と栄養分を含んだ腸管からの静脈血（脾静脈も加わる）が別々に肝臓へ流れ込む。動脈血は、腹大動脈→腹腔動脈→固有肝動脈として肝臓に入る。さらに、肝臓内で小葉間動脈を分岐する。静脈血は、消化管などからの静脈が前・後腸間膜静脈として集合し、脾静脈とともに門脈を形成して肝臓へ流れ込む。門脈は肝臓内で小葉間静脈を分岐する。小葉間動脈と小葉間静脈の血液は、ともに洞様毛細血管（類洞）に流れ込む。この血液が肝細胞板の間を流れ、肝細胞の機能を維持している。洞様毛細血管は中心静脈へと流れ込み、合流しながら肝静脈、さらに後大静脈へと流れ込む。肝細胞でつくられた胆汁は隣り合う肝細胞の間にある毛細胆管に分泌され、肝小葉の周辺部で小葉間胆管に注ぐ。

### 9. 出題意図：マクロおよびミクロ形態学の専門知識を問う

解答例：喉頭から続く気管が分岐を繰り返して細くなり、その形態が樹状に見えることから気管支樹と呼ぶ。気管から気管支が最初に分かれた段階をそれぞれ主気管支、肺葉に分かれたそれぞれを支配する太い気管支を葉気管支、続いて区域気管支と呼ぶ。さらに分岐して

細気管支、終末細気管支、呼吸細気管支、肺胞管、肺胞嚢、肺胞と分岐する。ガス交換が起こるのは呼吸細気管支以降である。上皮は、細気管支以降に偽重層上皮から、一般的な単層上皮に変化する。上皮細胞における線毛は細気管支までは発達するものの、終末細気管支以降、徐々に減少し、呼吸細気管支以降はみられなくなる。気管軟骨は、主気管支以降、区域気管支と推移するに従って徐々に断片化がおり、細気管支では認められなくなる。気管支腺の分布も同様の推移を辿る。平滑筋は終末細気管支まで存在するものの、呼吸細気管支以降徐々に減少し、肺胞管では存在するが、肺胞嚢の段階で見られなくなる。呼吸細気管支でガス交換が起こるのは、呼吸細気管支本管でガス交換が起こるわけではなく、呼吸細気管支の一部に散発的に存在する肺胞で行われる。肺胞嚢は、ガス交換の機能単位である肺胞が房状になったものであり、肺胞管は明確な管ではなく、肺胞嚢や肺胞が連なった空気の流路といったものである。

#### 10. 出題意図：ミクロ形態学の専門知識を問う

解答例：消化管は、口腔から肛門まで連続する管状器官である。以下は食道から大腸までの基本構造について述べる。消化管の壁は、内腔側から粘膜、粘膜下組織、筋層、腹膜（臓側版）と連続した漿膜からなる（食道の大部分は漿膜ではなく外膜）。粘膜は粘膜上皮、粘膜固有層、粘膜筋板からなる。粘膜上皮は口腔、食道、肛門管などの機械的刺激が強い場所では重層扁平上皮であるが（反芻類では第1胃から第3胃までが重層扁平上皮）、分泌や吸収が行われる胃や腸では単層円柱上皮でできており、上皮細胞が隙間なく規則的に配列している。粘膜固有層は結合組織からなる層で、リンパ球やマクロファージなどの免疫担当細胞、線維芽細胞が存在し、血管やリンパ管、神経線維が走っている。粘膜筋板は平滑筋細胞からなる層である。粘膜下組織は疎線維性結合組織の層で、血管や、リンパ管、神経が多数走っている。筋層は通常2層の平滑筋層、すなわち筋線維が輪状に走る内側の輪筋層と筋線維が縦走する外側の縦筋層からなる（胃の筋層は一般的に3層）。食道の筋層は動物種によって異なるが、吻側では平滑筋ではなく骨格筋を持つ。漿膜は単層扁平上皮の薄い漿膜上皮と疎線維性結合組織の漿膜下組織からなる。食道のように器官が体壁の中に埋もれている場合は筋層の外側を厚い結合組織の層、外膜が取り囲み、他の器官と結びつけている。神経組織は、粘膜下組織に存在する粘膜下神経叢と平滑筋層間に存在する筋層間神経叢が重要であり、主に消化管からの分泌・血流調節・自律的な運動に関与している。